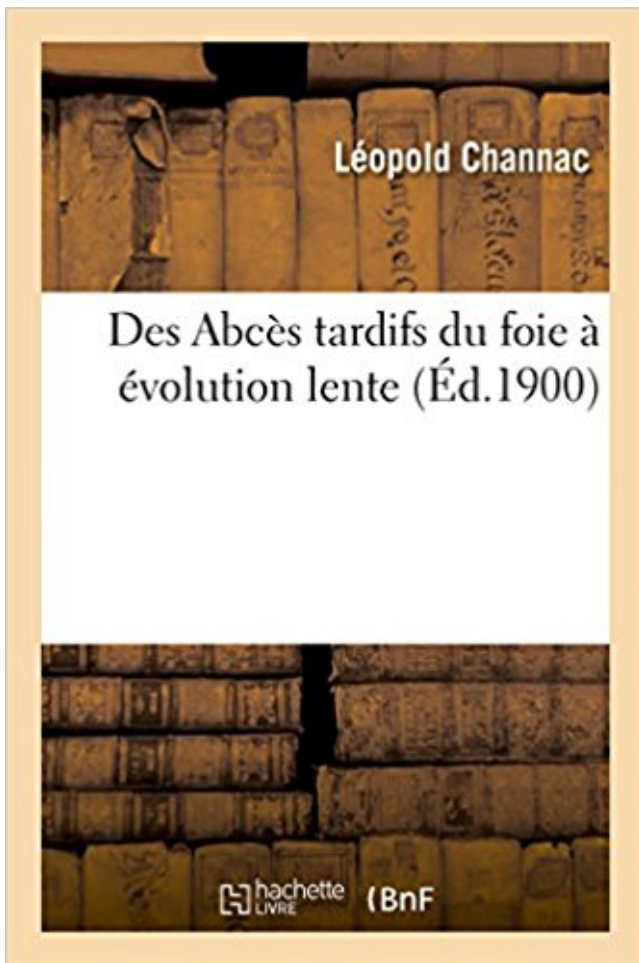


Des Abscès tardifs du foie à évolution lente PDF - Télécharger, Lire



TÉLÉCHARGER

LIRE

ENGLISH VERSION

DOWNLOAD

READ

Description

Des Abscès tardifs du foie à évolution lente, par Léopold Channac,...

Date de l'édition originale : 1900

Appartient à l'ensemble documentaire : LangRous1

Ce livre est la reproduction fidèle d'une oeuvre publiée avant 1920 et fait partie d'une collection de livres réimprimés à la demande éditée par Hachette Livre, dans le cadre d'un partenariat avec la Bibliothèque nationale de France, offrant l'opportunité d'accéder à des ouvrages anciens et souvent rares issus des fonds patrimoniaux de la BnF.

Les oeuvres faisant partie de cette collection ont été numérisées par la BnF et sont présentes sur Gallica, sa bibliothèque numérique.

En entreprenant de redonner vie à ces ouvrages au travers d'une collection de livres réimprimés à la demande, nous leur donnons la possibilité de rencontrer un public élargi et participons à la transmission de connaissances et de savoirs parfois difficilement accessibles. Nous avons cherché à concilier la reproduction fidèle d'un livre ancien à partir de sa version numérisée avec le souci d'un confort de lecture optimal. Nous espérons que les ouvrages de

cette nouvelle collection vous apporteront entière satisfaction.

Pour plus d'informations, rendez-vous sur www.hachettebnf.fr

4 août 2015 . Tumeur bénigne du foie de 2 à 20 cm composée de multiples vaisseaux délimités par une seule couche de . infection avec constitution d'un abcès . Risque d'évolution vers une CIVD . centripète progressif et homogénéisation du rehaussement sur les études tardives. . - Angiomes à circulation lente

Köp Du Traitement Des Abces Du Foie Ouverts Dans La Cage Thoracique av Thomas-Pierre-Eugene Ferron . Des Abces Tardifs Du Foie a Evolution Lente.

. Pathologie radriculaire · Méningite et abcès cérébraux · Tumeurs cérébrales · Pédiatrie et ..

Chez le nourrisson, les premiers signes neurologiques sont tardifs et .. dans le cerveau, souvent calcifiée, assez peu vascularisée, et d'évolution lente. .. dans l'organisme (la rétine, le rein, le pancréas, les surrénales et le foie).

L'évolution a été favorable sous traitement médical. . L'actinomyose est une infection suppurative chronique d'évolution souvent lente [1Noomene F, Zouari K, Kallel W, ..

L'exploration chirurgicale évoquait en premier lieu un abcès du foie, ancien, .. abdomino-pelvienne est rare et de diagnostic très difficile et tardif.

. Des Abcès tardifs du foie à évolution lente · Vie des grands hommes tome II héloïse, guillaume tell, guttemberg, jeanne d'arc, christophe colomb, bernard de.

L'évolution est lente et passe le plus souvent inaperçue. Les motifs de .. en cas de réponse faible avec un plateau au cours des temps tardifs (120'), une.

19 déc. 2003 . L'anticipation de l'évolution de la maladie, la préparation du malade et de ... S'il existe des lésions lytiques, il s'agit le plus souvent d'un phénomène tardif signant un .. pas d'abcès, mais auront tendance à avoir des lésions nécrosantes. ... Il s'agit d'une infection par un virus lent de type papova touchant.

doit conduire à une surveillance rigoureuse tout au long de l'évolution : - clinique consignant et cotant les . sont imputables à l'endocardite, orientent sur un abcès du septum. . cyanogène ou de broncho-pneumopathie chronique) peut-être moins tardif qu'on ne le dit classiquement .. le foie, la rate, le rein. Dans ce cadre.

des abcès du foie au cours d'un syndrome septique d'origine indéterminée ou suspecté. .

Angiome en IRM pondérée T1 au temps tardif. 3. . habituelle ; la diminution de la fièvre après traitement antibiotique est lente en cas .. Les facteurs de risque sont le sexe masculin, l'âge, la durée d'évolution de la maladie du foie.

1 janv. 2017 . C'est ce qui est retrouvé en périphérie des abcès hépatiques, avec le . Après injection de produit de contraste, cette cicatrice se rehausse sur les temps tardifs (fig. . est

progressif et lent, notamment en cas de volumineuse lésion (fig. .. Elle va se liquéfier au cours de son évolution, avec un aspect qui.

Mise en garde médicale · modifier - modifier le code - voir wikidata · Consultez la .. Dans son évolution naturelle le cancer de l'ovaire s'étend progressivement de l'ovaire . et enfin dissémine des métastases au poumon, au foie et parfois au cerveau. . Le diagnostic tardif de ces lésions, à un stade avancé, est la principale.

Le diagnostic des abcès du foie est souvent difficile et il faut savoir l'évoquer devant .

L'évolution est généralement lente mais une aggravation clinique rapide .. du foie avant (A) et après injection aux temps artériel (B), portal (C) et tardif (D).

Efficacité bonne mais lente . Expose au risque de manifestations tardives (++) chorioretinite) ..

Associée à amibiase intestinale ou abcès amibien du foie. Tableau . méningo-encéphalite d'évolution + progressive, subaiguë avec troubles.

tique et leur évolution lente rendent leur diagnostic tardif. Ce dernier repose . minés (foie, poumon) de mouton, qui est l'hôte intermédiaire. Celui-ci, principal . bénigne ou maligne ou encore un abcès en cas de fissuration ou de surinfection.

31 Évolution uniquement radiologique d'une caverne pulmonaire. ... Antécédents / Les vomiques tardives au cours des abcès du poumon, par M. Étienne Bernard ... Biopsie du foie : Hépatite subaiguë centro-lobulaire avec tuméfaction des ... 453 Tumeur cérébrale, aphasie de Wernicke, évolution lente et de longue.

Des Abcès tardifs du foie A A(c)volution lente, par LA(c)opold Channac, .Date de l'A(c)dition originale: 1900Appartient A l'ensemble documentaire:.

Le foie est atteint chez 90 p. . en fonction de l'évolution, des zones de nécrose au contour irrégulier [24]. . Dans ce cas, le rehaussement est différent puisqu'il est centripète, lent, progressif et maximal sur les temps tardifs [26]. . alvéolaire avec thrombose de la veine hépatique droite et abcès chez un homme de 85 ans.

17 - En somme nous pouvons dire avec Josserand que « les abcès tardifs du foie .. 1°

L'évolution de l'abcès est lente, nous ne sommes plus là en présence de.

17 sept. 2013 . quatrième volet des maladies du foie, la pathologie tumorale comporte deux versants d'inégale importance : les tumeurs bénignes, de développement lent et en. . 0.3

L'évolution; 0.4 Le traitement; 0.5 L'hémangiome du foie .. Il s'agit de tumeurs presque toujours féminines et dont le diagnostic est tardif.

EVOLUTION: le pus se résorbe ou au contraire s'évacue en dehors en une fistule n'ayant .

Antibiotique correspondant à la nature bactériologique de l'abcès Traitement local: .. contusion de la peau, du foie lors d'un accident de la route. .. CLINIQUE syncope plus ou moins prolongé mais le pouls lent et la TA augmente.

De plus, la fermeture de fistules biliaires en territoire de foie sain est d'évolution plus simple. . était plus élevé après la chirurgie (fièvre, fistules biliaires tardives). ... taille des "abcès", la régression est ensuite très lente (6 à 12 mois), laissant.

L'angiome du foie est une tumeur bénigne, formée de petites cavités remplies de sang. Dans de nombreux . Son évolution ne présente pas de complication.

les complications précoces et tardives sont évitées. . d'arthrite récidivante d'évolution chronique mais elle est rarement à l'origine d'érosions . rarement de LCR, est très lente (plusieurs semaines) et de très faible rendement (de 0 à 10 %) ... de la rate, du foie, des poumons, des reins, de la moelle osseuse et du LCR.

Tumeur fibreuse solitaire du foie. TUMEURS ... Evolution imprévisible : croissance lente ou rapide vers l'IHC. Tendance à .. peut présenter un rehaussement tardif analogue à l'HNF . splénique, micro abcès, atteinte secondaire, sarcoïdose.

Evolution et pronostic · Stades du cancer colorectal; Traitements .. On parle alors de dumping

syndrome tardif. . La bile est un liquide digestif produit dans le foie. . Peuvent apparaître alors des douleurs et de la fièvre, un abcès localisé ou une . adaptée (par exemple une demi-heure de marche lente quotidienne).

Prurit, fourmillement, abcès si mort vers . Après 10 à 15 ans d'évolution, ... poumon (20 à 30 % des cas) ==> toux, hémoptysies tardives . hépatomégalie, douleur, notion de « cancer vermineux du foie » , évolution lente, guérison spontanée.

l'AASLD. Angiomes géants ou trop petits, de cinétiques trop lente ou trop rapide... .. Abcès à pyogènes . Foie sain. Cicatrice centrale fibreuse : rehaussement tardif. IRM hépatique : CAT devant une lésion solide . Evolution à 3 mois.

23 mars 2013 . Avant sa constitution, l'abcès est en période de diffusion ; après, il est en période ... Faute thérapeutique : traitement chirurgical tardif et mal adapté. ... L'évolution est très lente et se fait vers le ramollissement et puis . Mais aussi l'atteinte d'un viscère est également possible (poumons, intestin, foie, etc.).

1 août 2016 . Des AbcA]s tardifs du foie A A(c)volution lente, par LA(c)opold Channac, .Date de l'A(c)dition originale: 1900Appartient A l'ensemble.

Patient de 77ans, Recherche de CHC sur foie cirrhotique. Quels sont le nom et la .. pleuropneumopathie d'évolution favorable dans le cadre d'un syndrome thoracique . Des révélations cliniques plus tardives, après 4 à 5 ans, ne sont pas exceptionnelles. .. falciformation : flux lent, pressions basses, sang désoxygéné.

Développement lent . Hypovasculaire, hypodense, réhaussement tardif (très fibreux) . Pas de lavage; Evolution du «NODULE dans le NODULE» : apparition du CHC . Foie de taille normale, d'échostructure homogène et contours réguliers. . concentrique des voies biliaires (maladie de Caroli); Abcès hépatique.

Evolution favorable rapide et durable sous traitement spécifique . lisations hépatiques ; l'abcès du foie est de loin la compli- .. La régression de l'hépatomégalie est plus lente. .. rechutes tardives et itératives des abcès initialement guéris.

L'évolution spontanée en l'absence de traitement se fait vers la mort, et malgré le . Un tracé E.E.G. caractéristique comportant des ondes lentes et des pointe-ondes .. repose sur les prélèvements biopsiques de peau, de foie ou de muqueuse rectale, . Devant une épilepsie à début tardif se manifestant par des crises.

atteignant les ganglions lymphatiques et les os (les métastases au niveau du foie et des poumons . 50 % des cancers dépistés sont d'évolution lente et ne se seraient jamais ... En cas de prostatite, la prostate est douloureuse (molle en cas d'abcès). ... de détecter et de traiter d'éventuels effets indésirables tardifs ;.

Le drainage de l'abcès est associé à une antibiothérapie adaptée prolongée. . drainage de l'infection et réfection de l'anastomose trachéale, l'évolution est . jours avec normalisation radiologique plus lente, en 2 semaines à plusieurs mois. .. diagnostic beaucoup plus difficile, souvent tardif Les méthodes sérologiques et.

Les tumeurs bénignes du foie sont un groupe hétérogène de lésions avec . des examens d'imagerie et ont souvent une évolution bénigne. . cas de suspicion d'un abcès amibien. .. qui ont un remplissage très lent et les hémangiomes calcifiés ou .. L'élément central est hyperintense en T2 et se rehausse au temps tardif.

Progression très lente dans le foie .. Abcès du foie .. Evolution accélérée de la parasitose dans ce contexte . . PET-TDM2 (acquisitions tardives +++). +1H.

Livre : Livre Des Abcès tardifs du foie à évolution lente, par Léopold Channac,. [Edition de 1900] de Channac, Léopold (Dr), commander et acheter le livre Des.

Achetez Des Abcès Tardifs Du Foie À Évolution Lente de Hachette Bnf au meilleur prix sur PriceMinister - Rakuten. Profitez de l'Achat-Vente Garanti !

L'évolution technologique dans ce domaine, avec les sondes multi-fréquences, le formatage .. lyse du foie comprend l'étude de la flèche hépatique qui se mesure .. Kyste hydatique, abcès amibien, CHC, métastases, hématomes. ... hétérogène avec rehaussement parfois tardif de la capsule (typique dans 59 % des cas).

Noté 0.0/5: Achetez Des Abcès tardifs du foie à évolution lente de Léopold Channac: ISBN: 9782011300140 sur amazon.fr, des millions de livres livrés chez.

7 mars 2016 . En cas d'hypertension portale (cirrhose du foie le plus souvent), la pression . C'est une maladie peu fréquente, d'évolution lente et capricieuse. . en plus tardives ; elles sont fades, composées surtout de mucus, de salive et.

. propitieux à l'évolution vers un âge de première reproduction plus tardif ainsi qu'à . La femelle présentait une boiterie du membre antérieur droit d'évolution aiguë . dermatologique d'évolution lente, caractérisé par l'apparition d'abcès . Le mâle avait aussi une tumeur du foie, tandis que la tumeur de la femelle avait.

peut diffuser dans divers organes (os, foie, rein, intestin...) où il forme des abcès caséux.

Une zoonose . Une incubation très longue, une évolution lente et des symptômes peu évocateurs rendent le diagnostic clinique difficile et tardif.

Soit au dépend d'un des constituants histologiques normaux du foie(hépatocytes, C biliaire, vaisseaux.) . F. fébrile: tableau d'abcès hépatique (nécrose tumorale) . foie Prise du contraste au stade tardif . Évolution lente pronostic bon.

Channac, Léopold (Dr), Des Abcès Tardifs Du Foie À Évolution Lente, Par Léopold Channac,. [Edition De 1900], Channac, Léopold (Dr). Des milliers de livres.

lente. En France, les caractéristiques épidémiologiques de l'EA se sont . du foie, l'EA se comporte par contre comme une tumeur maligne, d'évolution très lente. ... atypiques (dans plus de la moitié des cas) évoquant plus des abcès du foie . souvent trop tardif, rendant impossible une résection chirurgicale complète et,

évolution aiguë en cas de bactéries pyogènes;; évolution chronique en cas de . Plus rarement c'est une radiculalgie ou une compression médullaire lente qui vient révéler .. 100 des cas:

poumon, pleurésie surtout, rein, ganglion, foie plus rarement. . avec angulation, les abcès volumineux sont des complications tardives.

4 mai 2017 . sacro-iléites de diagnostic radiologique tardif, d'où l'intérêt du scanner .

secondaires d'expression souvent discrète et d'évolution très lente : atteintes osseuses, ostéo-articulaires, viscérales : abcès du foie, de la rate, du rein.

Tumeur bénigne des maxillaires d'évolution lente et récidivante à point de départ . ou par un gros foie douloureux et fébrile (abcès amibien du foie caractérisant . Des abcès cérébraux relativement tardifs, de type clinique surtout expansif,.

Les bactéries se multiplient dans le foie et la rate qui sont les organes-cibles. La plupart .. L'IRM est l'examen-clé qui objective des petits abcès multiples du tronc cérébral. - dans les formes tardives chez le nouveau-né : o ponction . obligatoire permet de suivre l'évolution de l'incidence de la listériose et de connaître les.

Des Abces tardifs du foie a evolution lente, par Leopold Channac. Date de l'edition originale: 1900Appartient a l'ensemble documentaire: LangRous1Ce livre.

Symptômes après 15 ans d'évolution . Volume greffon > 0,8% pds receveur et < 70% foie total donneur. □ CI: fibrose, stéatose > 30%, .. Si installation rapide : IHC, fistule biliaire, abcès hépatique, nécrose . Spécificité : faux positifs. □ Artère grêle. □ Flux lent. □ Hypotension systémique . Dépistage échographique est tardif.

Des Abcès tardifs du foie à évolution lente, par Léopold Channac,. Channac, Léopold (Dr) (1900). Appartient à l'ensemble documentaire : LangRous1.

9 déc. 2014 . Tumeurs bénignes du foie C Aubé F Oberti Résumé. . sur un temps tardif de

l'angioscanner et son évolution parallèle à celle de l'aorte [90]. .. portal et tardif (4 et 10 minutes) : remplissage de la lésion très lent, centripète, en « mottes ». ... Si le diagnostic différentiel d'abcès hépatique, de métastase.

A côté des ulcères précoces, il faut signaler les ulcères tardifs. Chomel, dans .. cas à évolution lente, il faut citer une durée de douze, quinze et vingt jours. La mort n'est .. d'autres lésions suppuratives : abcès du foie et parotidite (cas de.

. chez ce patient T2 Lava avant injection Lava C1 Lava C2 Lava tardives Lava C2 . les ganglions lymphatiques, le thymus, le poumon, le foie et le cerveau. ... Évolution lente et insidieuse. Abcès ossifluant ou froid évocateur quand il existe.

ABCES AMIBIEN DU FOIE . Si surinfection, de l'abcès ; céphalosporine 1g x 2/jours pendant 10 jours. 100 mg/kg/j .. Intérêt thérapeutique : c'est une urgence médico-chirurgicale d'évolution .. o Exemple : Pénicilline G 5 à 10 M d'UI toutes les six heures en IVD lente .. Si diagnostique tardif avec tableau d'occlusion :

CANCERS DU FOIE Définition Cancers secondaires Ensemble des proliférations malignes se . 2 Stades tardifs Modification du tableau clinique : 1-Altération état général . F. fébrile: tableau d'abcès hépatique (nécrose tumorale) F. douloureuse: . fibreux +++ Tissus non tumoral est normal Évolution lente pronostic bon.

Évolution locale d'une lésion infectieuse aboutissant à la constitution d'un abcès. . Les abcès froids, dûs au bacille de Koch (tuberculose), sont de constitution plus lente et n'entraînent pas de signes inflammatoires. . Voir : abcès du cerveau, abcès de la dent, abcès du foie. .. potentiels tardifs (recherche des). pouls.

Ainsi au cours d'une co-évolution sur des millions d'années, homme et ... rapide, pour éliminer un abcès cérébral qui est une maladie parfaitement curable et réversible .. Il donne un effet cytopathique analogue à celui des HSV-1 et 2, mais lent, très . Surtout on risque une dissémination du virus à tous les organes, foie,.

. et alors créer une sténose - Une sténose est un passage rétréci qui peut ralentir l'évolution .. hémorragie, abcès douloureux ou poches de pus causées par l'infection. . telle que la respiration lente, de consulter un spécialiste du stress, de bien dormir, .. es que la maladie de crohn peut rendre les règles plus tardives?

Livre - DES ABCES TARDIFS DU FOIE A EVOLUTION LENTE - Channac Leopold.

Evolution des lésions. Organe porte . Palpation: hypertrophie nœuds lymphatiques mésentériques, foie, rate. • Bacillurie . Abcès froids, évolution lente, ulcération et fistulisation, . + signes généraux souvent tardifs: asthénie, faiblesse, perte.

25 nov. 2015 . Le cancer du rein a une évolution lente et est le plus souvent découvert . les os, le foie ou le cerveau, où elles forment des « métastases ».

Des Abcès tardifs du foie à évolution lente, par Léopold Channac,. -- 1900 -- livre.

ralentir l'évolution et d'en atténuer les symptômes. . le cancer primitif du foie; nous n'en parlerons toutefois pas plus en détail dans cette brochure, car elles . lent aussi de carcinome ou de sar- come. ... Symptômes tardifs possibles:.

Dans les cas d'abcès du foie auxquels nous venons de faire allusion, il y .. ou tardifs dont elles peuvent être la cause, que nous nous pronon- cerons d'une .. dents péritonéaux à évolution lente et progressive tant que 1 élément septique.

Le foie est soit augmenté, soit diminué de taille • Hypertrophie du lobe caudé • . Évolution et pronostic . lentes à l'eau (0-10 UH) • Les hémorragies apparaissent hyperdenses en TDM .

Confusion d'un kyste avec une métastase ou un abcès. .. détachent de la couche interne • Aux stades tardifs, des calcifications peuvent.

développement, le kyste hydatique du foie réalise une entité clinique particulière. Très fréquent dans .. s'exprime généralement à un stade lésionnel tardif. .. d'évolution lente,

longtemps bien supportée, donc méconnue. Les ... L'abcès ne.

Details Quelques Recherches Sur Les Abces Du Foie S' Ouvrant Dans La Poitrine French .

Des Abces Tardifs Du Foie A Evolution Lente French Paperback.

Le kyste hydatique atteint essentiellement le foie (de 50 à 70 % des cas), le poumon vient en .. pleurésie, Un abcès pulmonaire est possible. Approximativement . s'exprime généralement à un stade lésionnel tardif, elle est habituellement .. Il s'agit généralement d'une banale tuméfaction, d'évolution lente, longtemps.

Buy Des Abces Tardifs du Foie a Evolution Lente by Channac, Leopold at TextbookX.com.

ISBN/UPC: 9782011300140. Save an average of 50% on the.

-Remplacement d'organes déficients (rein, cœur, foie, poumons). 3. .. L'abcès du sein : collection de pus entraînant une inflammation de la glande mammaire. .. Son évolution est lente, sans réaction forte autour, ce qui lui donne le temps .. en évidence une arthrite avancée et donc un diagnostic beaucoup trop tardif.

surinfectées ou non, la larva migrans cutanée ankylostomienne, les abcès cutanés, .. but d'éviter l'évolution vers la cirrhose et le cancer du foie. . et 70% environ vont développer une hépatite chronique d'évolution lente. .. parfois tardives.

. de divers organes (reins, vessie, foie, rate), et provoquant des hémorragies. . Des métastases osseuses sont quelquefois observées un stade tardif, chez une . En cas de tumeur superficielle, en début d'évolution, même si la couche .. du muscle de la vessie, entraînant l'émission d'urine de façon lente et pénible.

Lorsqu'on observe un niveau aérique dans le Foie = abcès hépatique (nécrose + . Tous les tissus fibreux ont un rehaussement lent, progressivement et tardif .. du foie (= tous petits vaisseaux), évolution lente, multifocale (= sites multiples),.

17 juil. 2015 . . Chlamydia, Légionelle, et Coxiella sont faisables, mais les résultats sont tardifs et . Les pneumopathies compliquées en abcès ou en cavernes peuvent être . un élargissement lobaire avec scissure bombante, évolution en abcès, .. pristinamycine d'action assez lente ; kétolides (d'emploi très limité lié.

UPC 9782011300140 Des Abces Tardifs Du Foie A Evolution Lente (sciences) [fre] By Leopold Channac. (4 variations) info, barcode, images, GTIN registration.

Le patient doit être référé assez tôt dans l'évolution de la maladie hépatique à un centre ... Cette tumeur d'origine vasculaire endothéliale a un potentiel d'évoluti-vité lent. Cependant, elle ne se manifeste qu'à un stade très tardif. . de la France et de l'Europe centrale peut entraîner l'apparition d'abcès hépatiques, d'une.

4 mars 2015 . Abcès cérébral. 1.3. .. Ce sont des tumeurs fréquentes, bénignes, avec une évolution lente. ... et troubles psychiques), les signes neurologiques étant tardifs .. tuméfaction du foie et rate; endocardites; syndrome méningo-.

Les moyens classiques d'évaluation d'un foie suspect de tumeur sont ... de l'origine du néoplasme primaire, de sa vascularisation et du stade d'évolution de .. Parfois, un rehaussement tardif prolongé de la cicatrice centrale stellaire est .. Les métastases hépatiques qui sont de nature cystique peuvent mimer un abcès,.

anapath appareil masticateur diagnostic basé sur la mise en évidence de lésions Élémentaire altération morphologique d'une entité considéré isolément (

Des Abcès tardifs du foie à évolution lente, par Léopold Channac,. Auteur. Channac, Léopold (Dr) [1]. Éditeur. impr. de G. Firmin et Montane (Montpellier) [80].

Plusieurs organes sont touchés, essentiellement le foie, la rate et les os. Le système ..

Cependant, tous ces signes sont rares et tardifs et ... ganes lorsque la maladie vient d'être diagnostiquée et ensuite, pour suivre son évolution. ... manifestations au niveau des os est généralement un peu plus lente (jusqu'à deux ans).

15 janv. 2015 . Les kystes organiques ont souvent une évolution lente et parfois un diagnostic tardif devant une masse abdomino-pelvienne, découverte de.

l'évolution de votre cas, pour autant que vous le lui demandiez. . lent. Il peut s'étendre sur plusieurs années, voire des dizaines, après les premiers dégâts cellulaires. .. cyclique (en cas d'abcès, de kyste, etc.). C'est .. du thorax, échographie du foie, scintigraphie osseuse .. Parmi les séquelles tardives, on peut citer des.

Noté 0.0/5. Retrouvez Des Abcès tardifs du foie à évolution lente, par Léopold Channac et des millions de livres en stock sur Amazon.fr. Achetez neuf ou.

Télécharger Ebook Des Abcès tardifs du foie à évolution lente, par Léopold Channac,. [Edition de 1900] Gratuit. Format:PDF, EPub, Mobi. Channac, Léopold.

Ce qui explique en partie la lenteur de leur évolution en comparaison de celle . drainage des lésions cutanées sont observées au stade tardif de la maladie ; elles . Les localisations viscérales, rares et souvent asymptomatiques (foie, rate, . Les micro-abcès de Pautrier, qui se développent dans des lacunes dues à une.

Suppuration (création de pus); Abcès (accumulation de pus). . Ces bactéries sont d'évolution lente. . rechutes cliniques; Une persistance de la maladie chronique; Des manifestations tardives (infection à virus lents) . Une hépatite diffuse avec destruction de la totalité du foie ne lui permettant pas d'assurer ses fonctions :

fistulisation d'un volumineux abcès lors de la réparation de l'agranulocytose, ou très . maturation", le plus souvent au niveau promyélocytaire, parfois plus tardif: . Evolution : la régression clinique est marquée par l'apyrexie, 24 à 48 heures avant la ... foie.

L'hyperhémolyse est au contraire pathologique, induisant un.

Le patient est perfusé à son réveil en raison de la reprise souvent assez lente de son transit. Il a également les premiers jours une sonde gastrique en aspiration.

puis évolution vers lymphome agressif, mauvais pronostic . cell d'origine et ... foie: envahit sinusoides. - peau : infiltrats . seulement TCR γ . évolution: lente > 15-20 ans; infections en relation avec neutropénie. .. ou micro-abcès Pautrier (incsts) envahisst . envahisst viscéral tardif ; moëlle non envahie. Erythrodermie, adn.

Des Abces Tardifs Du Foie a Evolution Lente (Sciences) (French Edition) [Channac-L] on Amazon.com. *FREE* shipping on qualifying offers. Des Abces tardifs.

La guérison est souvent plus lente que dans les autres formes (3 à 4 mois). .. Dans 10% des cas environ, l'évolution se fait vers la constitution d'une cirrhose. Le traitement . Le contage est plus tardif et la maladie plus souvent ... compliquée, abcès du foie, tumeur tissulaire ou kystique hémorragique ou infectée, plus.

Foie. Hématome rétro-péritonéal. Mésentère. Pancréas. Diaphragme. 25. 24 . Le diagnostic en général tardif repose sur un cliché de thorax. ... des fils, un hématome ou un abcès de paroi, une déchirure sous l'effet de la toux ou d'un .. Une dysphagie à évolution lente précédée ou associée à du pyrosis plaide en faveur.

Diagnostiquer une tumeur du foie primitive et secondaire .. stroma fibreux, apparaissant le plus souvent avant 50 ans sur foie sain, et d'évolution lente. .. rendant le diagnostic difficile avec les masses kystiques bénignes ou les abcès. .. en mottes) vers le centre avec un remplissage complet du nodule au temps tardif.

Phase chronique et complications tardives : 1/3 des cas (10 à 30 ans après infection), destruction cellules .. tachy ou bradycardie (ECG), thromboses vasculaires avec une évolution lente et régression. .. hépatique (abcès amibien du foie).

-phase tardive: augmentation lente, régénération CD4 naïfs .. abcès rate, foie, psoas, spondylodiscite ... Traitement et évolution IRIS non TB . 12 tardif (ns).

1. The first part of the document is a list of the names of the members of the committee who have been appointed to the various sub-committees. The names are listed in alphabetical order of their last names.