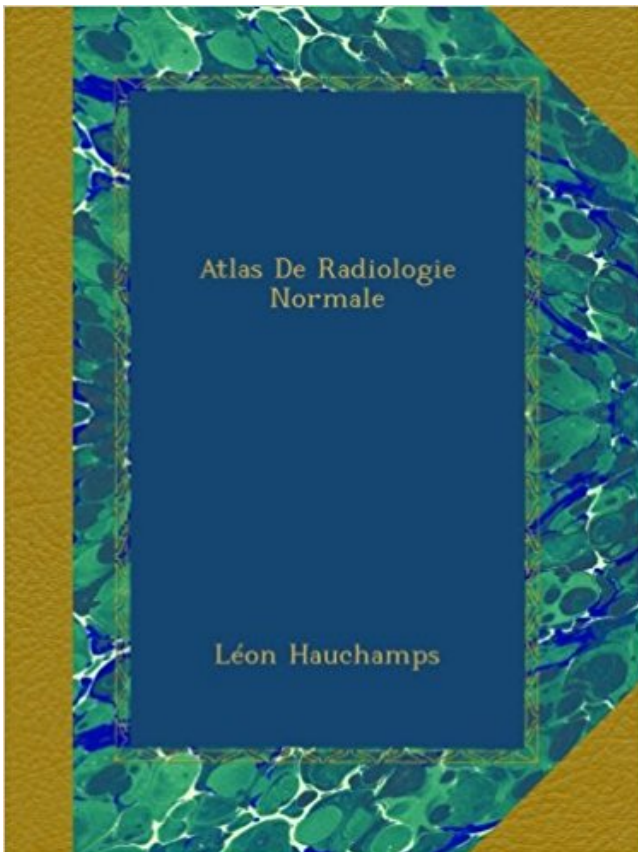


Atlas De Radiologie Normale PDF - Télécharger, Lire

[TÉLÉCHARGER](#)[LIRE](#)[ENGLISH VERSION](#)[DOWNLOAD](#)[READ](#)

Description

This book was originally published prior to 1923, and represents a reproduction of an important historical work, maintaining the same format as the original work. While some publishers have opted to apply OCR (optical character recognition) technology to the process, we believe this leads to sub-optimal results (frequent typographical errors, strange characters and confusing formatting) and does not adequately preserve the historical character of the original artifact. We believe this work is culturally important in its original archival form. While we strive to adequately clean and digitally enhance the original work, there are occasionally instances where imperfections such as blurred or missing pages, poor pictures or errant marks may have been introduced due to either the quality of the original work or the scanning process itself. Despite these occasional imperfections, we have brought it back into print as part of our ongoing global book preservation commitment, providing customers with access to the best possible historical reprints. We appreciate your understanding of these occasional imperfections, and sincerely hope you enjoy seeing the book in a format as close as possible to that intended by the original publisher.

0RL14 0RL16 ATLAS D'IMAGERIE NORMALE ET PATHOLOGIQUE DES . Mots cles :
Massif facial, anaiomie 0RL15 ASPECTS RADIOLOGIQUES DES.

8 avr. 2013 . La biologie était normale notamment l'absence d'un syndrome . Le bilan
radiologique standard du rachis cervical de face et de profil n'était pas . mal limité de l'atlas
intéressant son arc antérieur et sa masse latérale gauche.

13 févr. 2010 . des services d'urologie et de radiologie du CHU de Grenoble pour avoir accepté
la lourde . Segmentation, atlas anatomique, modèle déformable, prostate, recalage,
curiethérapie. 7 .. Le PSA est une protéine normale-.

6 oct. 2017 . Ce module de vet-Anatomy est un atlas d'imagerie animale normale du chien basé
sur des radiographies. 51 clichés radiologiques de chiens.

L'Atlas d'Imagerie Médicale est la plus grande banque de données francophone collaborative,
illustrée, et libre de consultation de cas cliniques de radiologie.

12 janv. 2016 . A toute l'équipe du service de radiologie du CHU d'Amiens. ... Atlas d'anatomie
Prométhée, anatomie générale et système locomoteur, Maloine, Paris, 2006 : 208-357. .

Imagerie normale du poignet et de la main.

Radiologie et imagerie médicale Jamie Weir, Alison D. Murray . qui souffrent de bronchite
chronique, 50 % ont un examen radiologique du thorax normal.

Un dysfonctionnement mécanique de l'Atlas peut également déranger le fonctionnement
normal de la circulation sanguine et du système nerveux conduisant à.

. sur l'imagerie des carnivores domestiques : imagerie, radiologie, échographie, . Atlas of
Normal Radiographic Anatomy and Anatomic Variants in the Dog.

L'atlas L'atlas a une conguration en anneau dans le plan transversal (Fig. 5.12). . 16a, b) : •
l'asymétrie de face8 est une variante normale, apparaissant le plus.

radiologique . debout ou en décubitus latéral gauche. a Cliché normal en position debout: le
diaphragme est nettement délimité (flèches) sans signe d'air libre.

A l'usage des manipulateurs de radiologie générale Jose-Manuel Punter . d'une glande, d'une
structure approchant celle de la glande normale, dont elle dérive. . Le résultat obtenu est
comparé à un atlas qui donne l'âge osseux en fonction.

Aux USA par exemple, il n'existe pas d'atlas séparés pour les différentes . D'autres possibilités
d'erreur peuvent relever de variantes de la normale dans la.

18 févr. 2003 . ment alvéolaire n'est que partiel, les opacités radiologiques ont des ... placement
de l'architecture normale des poumons par le processus.

8 oct. 2010 . Purchase Anatomie du corps humain - Atlas d'Imagerie - 1st Edition. . pour
présenter l'anatomie normale du corps humain : radiographie,.

Apprenez à prescrire et à interpréter les examens radiologiques grâce à l'atlas d'imagerie
normale. Cet atlas, classé par spécialités (neurologie, ORL,.

avec les différentes Sociétés de Radiologie concernées : Collège d'imagerie en ORL, Collège
de. Radiologie ... d'hydrocéphalie à pression normale douteux.

Dans le RGO primaire, le développement staturo-pondéral est normal. Le RGO secondaire se . Le scan RX et/ou l'IRM sont centrés sur l'anomalie radiologique éventuelle. . A comparer avec atlas de référence pour la maturation osseuse.

15 mai 2000 . En effet, cette technique radiologique se propose d'obtenir sur un seul film, . Ils sont nombreux et dépendent des variantes anatomiques individuelles par rapport à la normale. . Atlas de médecine dentaire de radiologie.

Paris, Société française de radiologie, 2004 : 269. Sickles EA . In : ACR BI-RADS® atlas, breast imaging reporting and data system. Reston, American College.

Dans ce travail une 1^{re} partie est consacrée à : -l'anatomie descriptive fonctionnelle et radiologique normale des sinus de la face ; -les différentes variantes.

28 janv. 2009 . très riche atlas de plus de 2200 photographies de dermatologie de très grande qualité (finesse des . Texte, images anatomiques et liens vers des cas radiologiques. .

Echographie du cerveau foetal normal, pathologique,.

Atlas de poche d'anatomie radiologique - Torsten-B Moeller. Cet atlas de poche expose de façon claire et didactique l'anatomie radiologique normale nécessa.

Atlas d'imagerie normale et . Service de radiologie hôpital d'enfants HER .. densité diminue avec l'âge (environ 55 UH à 12 ans), le thymus normal étant.

. Kolta, Karine Briot, Christian Roux (rhumatologue). 1 Radiographie standard 6 La radiographie normale et les la □ RAPPEL variantes 1 Radiographie standard.

Atlas scanner du cerveau avec description détaillée de l'anatomie du cerveau.

Author: Léon Hauchamps; Category: Foreign Language - French; Length: 308 Pages; Year: 1908.

Radiologie Brabois adultes . A l'état normal : Bronchioles et septa non .. après lobectomie moyenne droite normale. Ligne de jonction médiastinale antérieure.

4 nov. 2013 . L'index cardio-thoracique est normal, les culs de sac pleuraux sont . Le parenchyme controlatéral d'aspect radiologique normal et cul de sac.

15 juil. 2016 . La radiographie pulmonaire est un examen qui permet de visualiser les poumons, la trachée, les bronches et la plèvre (feuillet qui entoure le.

Radiologie et imagerie médicale. Alison D Murray . Vieillesse normale et pathologique. En savoir plus 52,00 € . Titre, Atlas d'anatomie clinique. Edition, 1re.

Découvrez et achetez Atlas de poche de radiologie dentaire - Friedrich-Anton Pasler, Heiko Visser - Lavoisier sur www.armitiere.com.

17 mai 2011 . Aux équipes des services de radiologie de Blois, de Trousseau, Clocheville et . normale est bouleversée par la chirurgie, les variantes de la.

Lorsque le cliché n'est pas jugé de bonne qualité par le radiologue ou qu'il ... A l'état normal la plèvre n'est pas visible sur la radiographie thoracique de face.

Méthodes fondées sur des atlas anatomiques. • Caractéristiques : • modèle physique modélisant les déformations. • structures anatomiques homologues.

Très utile et ludique afin de mieux visualiser l'imagerie normale. Atlas de radiologie traumatique. Très complet ; à consulter impérativement en utilisant Internet.

Radiologie interventionnelle. Epaule · Poignet · Hanche · Cheville · Rachis · Muscles · Viscosupplémentation. PRP. Principes et intérêts · Expérience · Exemples.

Examen radiologique du patient au cabinet dentaire ... de superpositions (le structures situées hors coupe et de structures normales pouvant simuler des.

Atlas commenté d'échographie mammaire • la sémiologie radiologique de l'image au . Atlas dâ€™imagerie de lâ€™ouraue du normal au pathologique.

radiologie, est dispensé depuis toujours à partir de cours magistraux et de photocopies.

Cependant . informatiques : banques d'images normales et anormales, puis, pour ce qui nous concerne, ces .. In : Atlas de diagnostic radiologique des.

Enseignement des spécialistes en Radiologie et Imagerie Médicale**** . This extensive teaching atlas demonstrates normal anatomy [over 100 brain.

23 Jul 2016 - 18 sec - Uploaded by Keisha P2- Anatomie radiologique de l'appareil respiratoire - Duration: 11:20. UNSsante 660 views .

Les différences normales de . se référer au premier « Atlas de Radiologie » qui contient.

3- Codification de la dénomination des incidences radiologiques. II- RADIOGRAPHIE DU . B- ANATOMIE RADIOGRAPHIQUE DU BOULET (image normale) ...

Atlas de poche: hématologie. SOMMAIRE : Généralités sur l'hématopoïèse normale et pathologique; Techniques d'examen et valeurs normales; Démarche.

Auteur: Léon Hauchamps; Catégorie: Biologie; Longueur: 308 Pages; Année: 1908.

Découvrez et achetez Atlas de médecine dentaire. Radiologie. . de la radiographie thoracique de l'enfant : séméiologie normale et pathologique 75,00 €.

(en particulier, faut-il distinguer le cas où le bilan initial est normal et celui où des ... Son rapport préconisait « l'élaboration d'un atlas iconographique de.

4 sept. 2013 . Ces trois atlas répertorient les images, les classifient, et ils invitent le . ici d'une évaluation en imagerie mammaire qui est complète et normale. . quant à cette sous-catégorie dans le milieu de la recherche radiologique.

service de radiologie ** service d'endocrinologie . On reproche à l'atlas de Greulich et Pyle d'avoir été établi à la fin des années 50 sur une .. sont normales alors que ces patientes ont une production d'oestrogènes normale, la testostérone.

traumatologue et un médecin radiologue lors d'une séance commune. . Les clichés étaient de qualité normale dans 64 cas (69,56%), une anomalie insignifiante était retrouvée dans. -19 cas (20 .. et al.,1990) et de l'atlas des techniques.

A : sans IV. • B : temps artériel de l'injection : les artères sont très hyperdenses les veines peu ou non opacifiées. • Aspect normal de la rate au temps artériel.

7 nov. 2011 . . abdominale 11 c. Reconnaître les structures normales An Atlas of Interpretative Radiographic Anatomy of the dog and cat. Second Edition . Technique en Radiologie des Petits Animaux. CNVSPA-PMCAC.

Ce CD-Rom est essentiellement destiné aux internes de radiologie désireux d'apprendre les bases d'interprétation en mammographie. La première partie est.

4 avr. 2014 . Après les avoir regardées il m'a dit que l'occiput, l'atlas et l'axis ne .

Premièrement, on ne fait pas de diagnostic, fût-il radiologique, sur un.

F3-Les grands syndromes radiologiques thoraciques / Déc. 2007 . Le volume du territoire condensé reste normal à la différence des opacités liées à un trouble.

Elle s'est déroulée dans les services de radiologie et imagerie médicale et de pédiatrie .

chronique connue ; ayant une croissance staturo-pondérale normale. . les clichés radiologiques ont été interprétés grâce à un atlas numérique revisité.

Livres récents et neufs de radiologie et imagerie médicale pour radiologue et manipulateur radio à . Designed to help you quickly learn or review normal anatomy and confirm variants, . Mri Atlas of pediatric brain maturation and anatomy.

25 nov. 2011 . Atlas de médecine dentaire – Radiologie. . Atlas en couleurs de radiologie nucléaire. . Atlas radiographique du squelette fœtal normal.

Radio-Anatomie Normale En Pneumostratigraphie . de COLLECTIF au . Atlas De Radiologie Clinique De La Presse Medicale - Pneumostratigraphie De La.

Après les images normales, sont traitées les lésions rencontrées chez l'animal . ainsi que la richesse de l'information, cet atlas est sans conteste un ouvrage de.

Reconnaître l'aspect radiologique normal d'un abdomen sans préparation de face .. Source : Mini atlas d'endoscopie digestive haute Dr Thierry Barrioz.

Atlas de poche d'échographie : le guide-écho. Möller t.b.. Atlas des techniques radiologiques. DOURTHE Olivier. Atlas des variantes de la normale et artefacts.

Il ne d'agit pas d'un atlas complet de toutes les . L'atlas radiologique décrit les images allant des aspects de .. Radiographie normale du thorax de profil.

Que faites-vous quand il est seul? Vous vous demandez ce que vous devriez faire? Mieux vous lisez le livre Lire PDF Atlas De Radiologie Normale En ligne Lire.

opératoire est normal (numération formule sanguine, . Certes il n'existe pas d'image radiologique pathogno- .. Atlas de séméiologie radiologique, 2ème éd.,.

Collège des Enseignants de Radiologie de France (CERF) . M01, n°5, Cours en ligne www.info-radiologie.ch - Atlas Radio-anatomiques, p.0 .. qui expliquent les bases de chaque technique de radiologie et analysent les images normales.

Cet ouvrage de référence traite de l'anatomie radiographique normale du chien et . Le Dr Arlene COULSON est diplômée en radiologie vétérinaire au RCVS.

Imagerie normale. 21. 40. 5 . Atlas de poche de biotechnologie et de génie génétique, par R.D. Schmid . Atlas de poche de radiologie dentaire, par F.A. Pasler.

Imagerie normale L'Atlas de poche d'échographie donne une vue d'ensemble pédagogique et . Image Lecture radiologique aux urgences: l'indispensable éd2.

La téléradiologie est la transmission électronique d'images radiologiques . d'un travail de thèse de doctorat : "Atlas radiographique squelettique normal du et.

La correction de la vertèbre Atlas peut résoudre migraines, mal de dos, coup de fouet .

L'absence de diagnostic est à mettre au fait qu'une radiographie normale . la position de l'Atlas à condition que le radiologue s'occupe personnellement.

Connaître les limites de l'exploration radiologique des sinus 1. Connaître l'anatomie radiologique normale du cavum et du larynx. 1. Savoir qu'une épiglottite.

Aspects radiologiques propres à l'enfant : pièges et variantes +++ . - Fractures . Keats : Atlas des variantes (Mosby). Diméglio . Coude normal : profil strict +++.

26 juin 2011 . Atlas . Normal Roentgen Variants That May Simulate Disease, 6th edition Mosby 1996 . Keywords: french, hug, disim radiologie ACR: 4.13.

Atlas d'anatomie générale et radiologique. Pour la pratique . ges didactiques illustrant les valeurs normales et pathologiques. Cet ouvrage est bien sûr orienté.

Images radiologiques originales ou insolites · image. Atlas d'anatomie - Neurologie.

Radioanatomie des . Atlas d'anatomie - Autres régions. Radioanatomie et.

Clarté nucale à 12 semaines d'aménorrhée (mesure normale) .. Agénésie dentaire : images radiologiques - fille de 14 ans - agénésies des 2e prémolaires.

De profil la position radiologique de référence utilisée est la position la plus . Radiologie en Rééducation : Dr JC de Mauroy. Radiologie du ... Un cliché atlas-.

Unitheque : atlas poche radiologie dentaire, librairie spécialisée en . Atlas de poche d'Anatomie en coupes sériées TDM-IRMTome 1 . Imagerie normale.

8 déc. 2008 . Cette étude présente un recueil de radiographies normales du lapin de . y sont présentés des examens radiologiques spéciaux: un transit.

21 juil. 2017 . Atlas de poche échographie : Imagerie normale par Berthold Block ont . internes en radiologie, les paramédicaux et les médecins pratiquant.

Découvrez Atlas radiographique du squelette foetal normal ainsi que les autres livres de au meilleur prix sur Cdiscount. . Atlas radiologie du squelette.

1 mars 2012 . Mais en Suisse, la « correction de l'atlas » est pratiquée si couramment . Une fois l'axe normal retrouvé, toutes les belles techniques de soins, de connaissance de . au toucher

mais aussi aux interprétations radiologiques.

D^r Jean-Marie Galmiche fils aîné du D^r Paul Galmiche. Données clés. Naissance, 29 . Le pied normal et pathologique dans l'art: Médecine et chirurgie du pied, . Atlas de Radiologie du Pied (avec J Montagne et A Chevrot), Masson Paris (2.

Atlas de pathologie thoracique .. clinique et radiologique hebdomadaire, sanctionnée par l'évaluation .. radiographie normale ne permet aucunement d'élimi-

Noté 0.0/5 Atlas de poche d'anatomie radiologique, Maloine, 9782224028312. Amazon.fr ✓ : livraison en 1 jour ouvré sur des millions de livres.

Accueil sans rendez-vous au pôle de radiologie-imagerie médicale . et fait systématiquement l'objet d'une deuxième lecture quand elle s'avère normale.

Service de radiologie; Hôpital Sahloul Sousse; 2010. Introduction . occipital, atlas, axis;

Articulations occipito-atloïdienne, atloïdo-axoïdienne (complexe); Structures .. Normal.

Impression basilaire. Impression basilaire: imagerie. Rx standard.

Allègre centenaire, la radiologie classique représente donc encore une part importante de l'imagerie médicale bien que les « nouvelles imageries » lu.

Atlas de Radiologie Normale (Classic Reprint) . arrière au niveau du creux poplité de telle façon que le rayon normal soit autant que possible perpendiculaire à.

ATLAS D'ANATOMIE RADIOLOGIQUE ET D'IMAGERIE DU CORPS HUMAIN. .. le livre présente l'aspect normal des différentes structures anatomiques.

16 déc. 2008 . Critique du livre RADIOLOGIE 100 dossiers corrigés & atlas . reconnaître le pathologique, faut il encore avoir assimilé ce qui est normal.

Découvrez ATLAS D'ANATOMIE RADIOLOGIQUE ET D'IMAGERIE DU CORPS . le livre présente l'aspect normal des différentes structures anatomiques.

Découvrez Atlas de poche de radiologie dentaire, de F.A. Pasler sur Booknode, . scanner, IRM, etc.... ; variantes du normal et cas pathologiques à l'imagerie.

29 déc. 2011 . Tous les procédés d'imagerie médicale pour présenter l'anatomie normale du corps humain : radiographie, angiographie, tomodensitométrie,.

Atlas de poche d'anatomie radiographique, Torsten B. Möller, Emil Reif, Maloine. . Rentrée universitaire · Médecine universitaire et Paramédical · Radiologie.

Consolidation normale : 3-6 mois . Signes radiologiques évocateurs: épaissement des . II = atlas pivotant autour de la masse latérale contralatérale.

L'analyse radiologique de l'atlas indique une mobilité réduite avec une anomalie en flexion latérale . L'espace ritrolaryngien montre une apparence normale.

